

УДК 616.132.2-073-085

DOI: <http://doi.org/10.31928/2664-4479-2025.6.5056>

Коронарний атеросклероз і вазоспастична стенокардія як поєднані причини ішемії міокарда, їх сучасна інвазивна діагностика та перкутанна терапія

М.Ю. Соколов, М.В. Левчук, В.С. Шевела

ДУ «Національний науковий центр “Інститут кардіології, клінічної та регенеративної медицини імені академіка М.Д. Стражеска” НАМН України», Київ

Ішемічна хвороба серця традиційно розглядається крізь призму анатомічного звуження судин, проте сучасні дані вказують на критичну роль функціональних порушень, зокрема коронарного вазоспазму. Поєднання атеросклеротичного стенозу та вазоспастичної стенокардії є небезпечним феноменом, що значно погіршує прогноз пацієнтів та потребує персоналізованого підходу до лікування. У статті представлено клінічний випадок, в якому для точного ендотипування причин ішемії стандартну коронароангіографію було доповнено комплексною фізіологічною оцінкою. Вимірювання фракційного резерву кровоплину (FFR) підтвердило гемодинамічну значущість стенозу, а провокаційний тест з ацетилхоліном виявив виражений епікардіальний спазм. З огляду на змішаний механізм ішемії, було обрано стратегію ревааскуляризації без імплантації стента для збереження вазомоторної функції судини, а саме аплікацію цитостатика за допомогою балона з лікарським покриттям. Клінічний випадок демонструє необхідність впровадження інвазивних функціональних тестів (FFR та ацетилхоліновий тест) у рутинну практику для виявлення поєднаних форм ішемії та підтверджує їх актуальність у сучасній кардіологічній практиці.

Ключові слова: вазоспастична стенокардія, коронарна фізіологія, провокаційний тест з ацетилхоліном, балон з лікарським покриттям.

Серцево-судинні захворювання залишаються провідною причиною смертності у світі, і в основі багатьох із них лежить патологічний процес, відомий як атеросклероз. Особливе клінічне значення має його локалізація в коронарних судинах, які забезпечують кровопостачання міокарда – коронарний атеросклероз. Це хронічне захворювання, воно з часом прогресує, характеризується утворенням бляшок на внутрішній стінці коронарних артерій. Поступово ці бляшки звужують просвіт судин, обмежуючи надходжен-

ня збагаченої киснем крові до міокарда, що є ключовою ланкою в патогенезі ішемічної хвороби серця (ІХС) [1].

Саме звуження коронарних артерій унаслідок атеросклерозу та потенційна нестабільність бляшок, що призводить до тромбозу, визначають ключову роль цієї патології у виникненні всіх форм ІХС, разом зі стабільною і нестабільною стенокардіями та інфарктом міокарда. Таким чином, вивчення механізмів коронарного атеросклерозу й активна корекція факторів ризику є пріоритетними

Соколов Максим Юрійович, д. мед. н., FESC, керівник відділу інтервенційної кардіології та реперфузійної терапії ДУ «ННЦ «Інститут кардіології, клінічної та регенеративної медицини імені акад. М.Д. Стражеска» НАМН України»; проф. кафедри кардіології НУОЗ імені П.Л. Шупика
ORCID ID: 0000-0002-8133-9318
maksym.sokolov@gmail.com

Стаття надійшла до редакції 16 листопада 2025 року

Sokolov Maksym, D. Med. Sci., FESC, Head of the Department of Interventional Cardiology and Reperfusion Therapy at the National Scientific Center «M.D. Strazhesko Institute of Cardiology, Clinical and Regenerative Medicine»; Prof. at the Department Of Cardiology, Shupyk National Healthcare University of Ukraine
ORCID ID: 0000-0002-8133-9318
maksym.sokolov@gmail.com

Received on 16.11.2025

напрямами в сучасній кардіології, спрямованими на зниження глобального тягаря серцевих захворювань. Однак, крім морфологічних змін у стінці епікардіальних коронарних артерій, існують і інші дисфункції коронарних артерій.

Коронарна мікроциркуляторна дисфункція та вазоспастична стенокардія є двома найбільш актуальними та складними проблемами сучасної кардіології, не пов'язаними безпосередньо з розвитком атеросклерозу. Традиційно, основна увага в діагностиці та лікуванні ІХС приділялася ураженням великих епікардіальних артерій. Безумовно, атеросклероз у великих, епікардіально розташованих коронарних артеріях – основна мета інвазивної діагностики та перкутанної терапії пацієнтів з ІХС. Однак багато пацієнтів, особливо жінок [2], продовжують страждати від симптомів стенокардії навіть за відсутності обструктивних змін у цих судинах, коли за даними інвазивної діагностики виявляють лише гемодинамічно незначні ураження. У таких випадках причиною ішемії міокарда є порушення функції великих епікардіальних судин (вазоспастична стенокардія), дисфункція мікроциркуляторного русла або одночасні порушення в епікардіальному та мікроциркуляторному коронарному руслі. Подібні необструктивні зміни коронарних артерій не лише погіршують якість життя пацієнтів, а й асоціюються з несприятливим прогнозом, що диктує необхідність поглибленого вивчення патофізіології ішемії міокарда, методів своєчасної діагностики та ефективних підходів до лікування [3].

ІХС тривалий час розглядалася переважно як хвороба анатомічного звуження судин, спричиненого атеросклерозом. Проте сучасна кардіологія перейшла до глибшого, функціонального розуміння ішемії міокарда, визнавши існування двох рівнозначних компонентів: органічного стенозу та коронарного спазму. Сучасний етап розвитку технологій ознаменувався не лише вдосконаленням візуалізації атеросклеротичних бляшок, а й стандартизацією методів функціональної оцінки. Ключовим досягненням стало впровадження ацетилхолінового провокаційного тесту в рамках інвазивної коронарографії. Цей метод дає змогу надійно діагностувати коронарний спазм (вазоспастичну стенокардію) навіть за наявності супутніх атеросклеротичних змін, що раніше вважалося протипоказанням, і тому залишалося не до кінця вивченим. Клінічні дослідження останніх років переконливо продемонстрували, що поєднання коронарного спазму з гемодинамічно значущим органічним стенозом (визначеним, наприклад, за допомогою показників фракційного резерву кровоплину) є критично небезпечним синергічним феноменом [4]. У таких пацієнтів спостерігається різке погір-

шення довгострокового прогнозу, що виражається в значно вищій частоті великих несприятливих серцево-судинних подій [4], разом з раптовою серцевою смертю та інфарктом міокарда. Це вказує на те, що наявні стандартні підходи до лікування, разом з успішною ревазуляризацією та оптимальною терапією, є недостатніми для нейтралізації цього комбінованого високого ризику. Таким чином, комплексна оцінка, що поєднує анатомію та функцію коронарного русла, є обов'язковою умовою для точної стратифікації ризику та розроблення нових, ефективніших стратегій лікування для цієї вразливої групи пацієнтів.

Клінічний випадок

Пацієнт Х., 59 років, надійшов до відділення інтервенційної кардіології зі скаргами на тиснучий біль за грудниною та задишку, що провокувалися фізичним і психоемоційним навантаженням. Також пацієнт відзначав часті перебої в роботі серця.

При надходженні пацієнта комплексно обстежили. За допомогою ехокардіографії визначено розміри лівого передсердя (4,5 см) та правого передсердя (3,9×4,7 см). Показники лівого шлуночка (ЛШ): кінцеводіастолічний розмір – 5,25 см, кінцевосистолічний розмір – 2,9 см; кінцеводіастолічний об'єм – 166 мл, кінцевосистолічний об'єм – 80 мл, товщина міжшлуночкової перегородки – 1,1 см; товщина задньої стінки ЛШ – 1,1 см. Фракція викиду глобальна – 51 %. Діастолічна функція ЛШ: час ізоволюметричного розслаблення (IVRT) – 94 мс, час зменшення градієнта тиску в ЛШ (DecTime) – 236 мс. Визначено легку (I ступеня) регургітацію аортального, мітрального та трикуспідального клапанів. Імовірність легеневої гіпертензії – проміжна.

З огляду на скарги та відсутність аритмологічного анамнезу пацієнту проведено холтеровське моніторування ЕКГ, було зафіксовано 34 525 шлуночкових екстрасистол, зокрема епізоди куплетів та триплетів, епізоди алоритмії (бі-, три- та квадригемінії). Також зафіксована нечаста суправентрикулярна екстрасистолія, зокрема парна та групова.

Надалі для визначення тактики лікування виконано тест із дозованим фізичним навантаженням (ДФН), де пацієнт виконав 7,1 МЕТ, досягнувши частоти скорочень серця 118 за 1 хв, що становить 73 % від розрахункових показників. Тест позитивний, оскільки на висоті фізичного навантаження на ЕКГ виникла депресія сегмента ST 1 мм у відведеннях V3–V6 (рис. 1), що супроводжувалася дискомфортом за грудниною. В реституції – поява шлуночкової екстрасистолії за типом бі- та тригемінії.

За результатами попередніх досліджень прийнято рішення про проведення коронароангіогра-

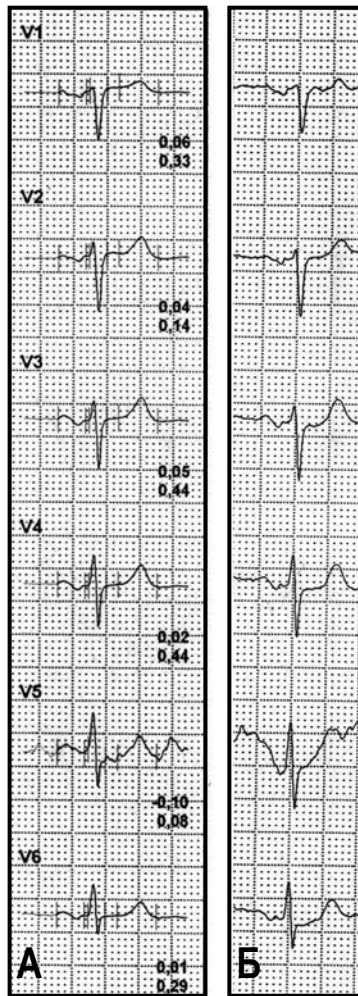


Рис. 1. ЕКГ пацієнта Х.: А – на початку проведення тесту з фізичним навантаженням (початкова ЕКГ); Б – на висоті фізичного навантаження.

фії. Через лівий радіальний доступ за стандартною методикою проведена катетеризація лівої (ЛКА) і правої (ПКА) коронарних артерій та виконано коронарографію в стандартних та спеціальних проекціях. При проведенні дослідження знайдені атеросклеротичні зміни на межі проксимальної та середньої третин передньої міжшлуночкової гілки (ПМШГ) ЛКА до 20–30 %, а на межі середньої та дистальної третин ПМШГ – помірний стеноз 60–70 % (рис. 2А, 2Б). В обвідній гілці ЛКА та в ПКА також виявлені початкові атеросклеротичні зміни, проте гемодинамічно незначущі.

З огляду на наявність об'єктивних ознак ішемії міокарда (позитивний тест із ДФН) та високий тягар шлуночкової аритмії (понад 34 тисяч шлуночкових екстрасистол), яка є частим і небезпечним проявом коронарного вазоспазму [5], було прийнято рішення про проведення комплексної

фізіологічної оцінки басейну ПМШГ ЛКА для визначення точних причин ішемії (ендотипування причин ішемії міокарда), оскільки візуально помірний стеноз не завжди може бути єдиною причиною такої вираженої клінічної картини. Для цього було проведено вимірювання фракційного резерву кровоплину (FFR) та провокаційний тест з ацетилхоліном.

На першому етапі виміряно FFR (із застосуванням обладнання Boston Scientific, США). На тлі максимальної гіперемії, індукованої внутрішньовенним введенням аденозинтрифосфату (АТФ) [6], FFR становив 0,75 (при нормі > 0,80), що вказує на гемодинамічну значущість стенозу (рис. 2Б) [7, 8].

Далі діагностика була доповнена провокаційним тестом з ацетилхоліном. Проба проводилася за стандартним протоколом, який передбачає послідовне інтракоронарне введення ацетилхоліну в гирло ЛКА з поступовим зростанням дози: 20, 50, 100 та 200 мкг протягом 20–30 с. Після кожної ін'єкції проводився ангиографічний контроль, безперервний моніторинг ЕКГ, артеріального тиску та симптомів пацієнта. Наприкінці дослідження вводили нітрати інтракоронарно та проводили фінальну ангиографію [2, 9].

Тест розцінений як позитивний, оскільки після введення 100 мкг ацетилхоліну в ЛКА був зафіксований типовий ангінозний біль та поява депресії сегмента ST до 1 мм у стандартних (I, aVL) та грудних (V3–V6) відведеннях. Ангіографічно індуковано вазоспазм ПМШГ на всій протяжності від 10 % в проксимальному сегменті до 99 % від рівня стенозу і дистально, а також спазм септальних гілок (рис. 3Б). Реакцію судин було успішно припинено інтракоронарним введенням нітрогліцерину в стандартній дозі 200 мкг.

Базуючись на результатах комплексної фізіологічної оцінки, що підтвердила змішаний механізм ішемії (гемодинамічно значущий стеноз при FFR 0,75 та супутній епікардіальний вазоспазм, доведений провокаційним тестом з ацетилхоліном), що є комбінацією з високим ризиком [10], було прийнято рішення про реваскуляризацію міокарда. Ключова мета лікування полягала не лише у відновленні просвіту артерії на рівні стенозу, а й у мінімізації ризику посилення наявної коронарної вазореактивності.

З огляду на дані щодо ефективності ангиопластики з використанням балона з лікарським покриттям (DCB) у судинах з референтним діаметром $\leq 3,0$ мм, цей підхід має розглядатися як пріоритетний для лікування дистальних уражень ПМШГ, оскільки він поєднує ефективно доставлення ліків зі збереженням природної фізіології та вазомоторної функції судини в довгостроковій перспективі [11], що є ключовою перевагою над стентом [12]. З

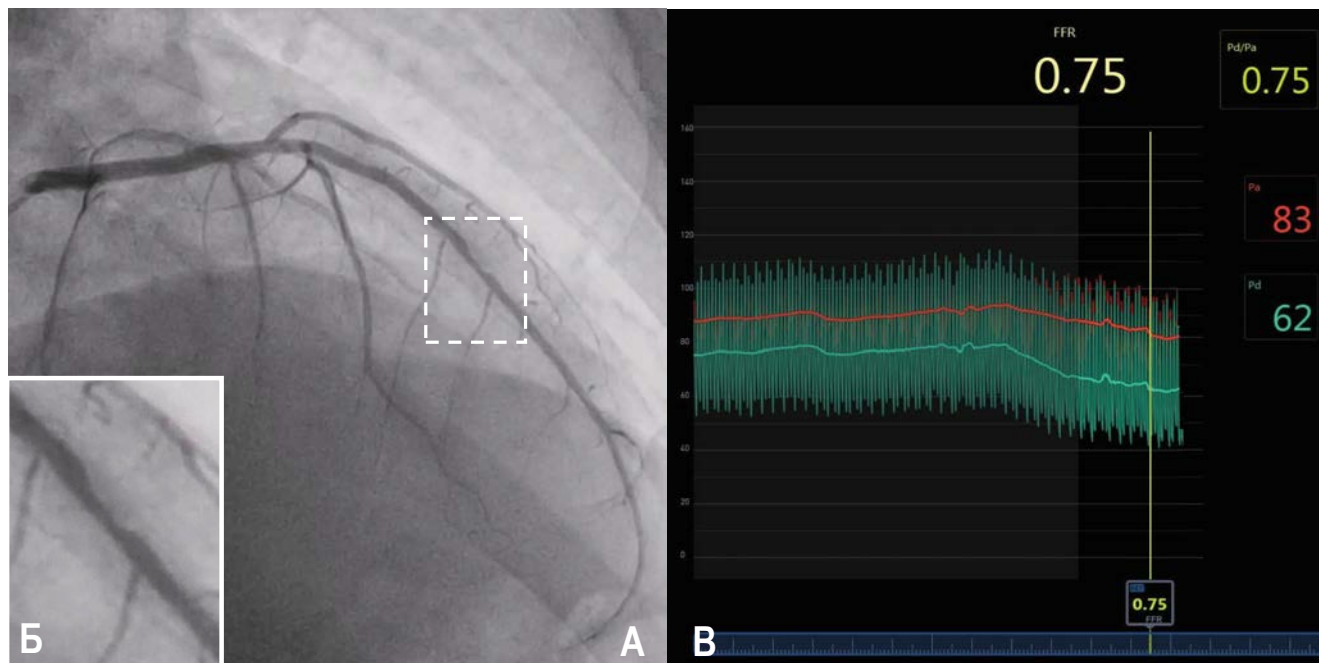


Рис. 2. Ангіограма пацієнта X.: А – у правій косій проекції виявлено помірний стеноз на межі середньої та дистальної третини передньої міжшлуночкової гілки лівої коронарної артерії; Б – великим планом візуалізується атеросклеротична бляшка, розташована між двома септальними гілками; В – результати проведення дослідження з метою визначення фракційного коронарного резерву (FFR) в пацієнта до проведення перкутанного втручання, FFR – 0,75.

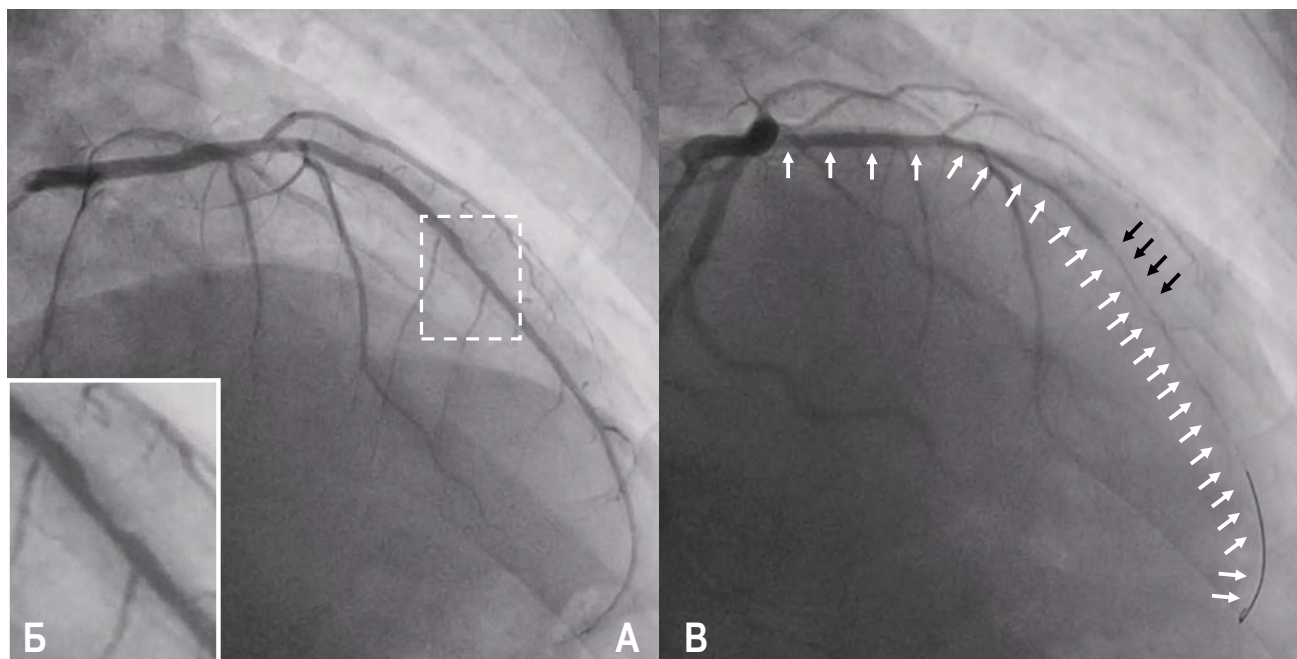


Рис. 3. Ангіограма пацієнта X.: А – у правій косій проекції виявлено помірний стеноз на межі середньої та дистальної третини передньої міжшлуночкової гілки лівої коронарної артерії (ПМШГ ЛКА); Б – великим планом візуалізується атеросклеротична бляшка, розташована між двома септальними гілками; В – після проведення тесту з ацетилхоліном (реакція зафіксована після введення дози ацетилхоліну 100 мкг), спазм ПМШГ ЛКА, септальних (тобто інтрамуральних) гілок (позначено білими стрілками), спазм у зоні раніше розташованого стенозу (чорні стрілки).

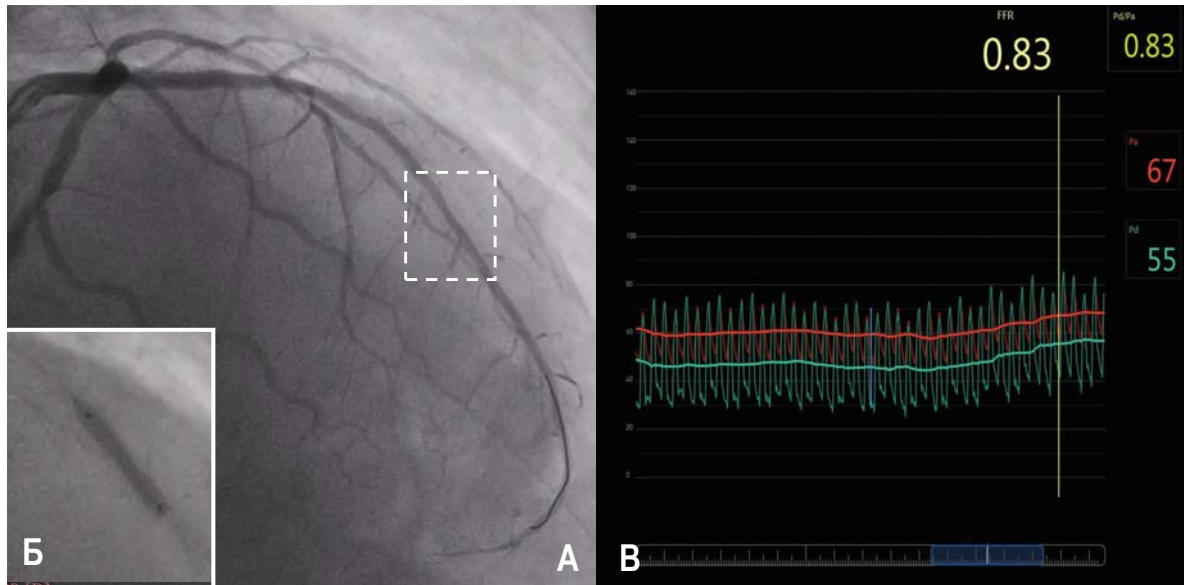


Рис. 4. Ангіограма пацієнта X.: А – у правій косій проекції зафіксовано результат проведення балонної ангіопластики з подальшим використанням балона з лікарським покриттям (DCB); Б – великим планом візуалізується результат проведення балонної ангіопластики з використанням DCB; В – результати проведення дослідження з метою визначення фракційного коронарного резерву (FFR) у пацієнта після балонної ангіопластики з використанням DCB, FFR – 0,83.

огляду на це ангіопластика з DCB була обрана як пріоритетний метод лікування.

Пацієнту була виконана ангіопластика на межі середньої та дистальної третин ПМШГ ЛКА за допомогою балона з лікарським покриттям SeQuent Please Neo 3,0×15 мм (B. Braun, Німеччина). Фінальна ангіографія продемонструвала повне відновлення просвіту судини без ознак дисекції та залишкового стенозу (рис. 4А, 4Б). На контрольному вимірюванні фракційного резерву кровоплину отримано показник 0,83, тобто отримані дані FFR свідчать про відновлення коронарного кровоплину в ПМШГ ЛКА (рис. 4В).

Після проведеного втручання пацієнт був переведений у палату інтенсивної терапії. Постпроцедурний період пройшов без ускладнень. Ключовим елементом подальшого ведення стало призначення комбінованої медикаментозної терапії, спрямованої на обидва виявлені механізми ішемії. Додатково до стандартної подвійної антиагрегантної терапії та статинотерапії пацієнту було призначено блокатори кальцієвих каналів у максимальній терапевтичній дозі (лерканідипін у дозі 20 мг), що є основою лікування коронарного вазоспазму [2]. Пацієнту було проведено контрольне холтеровське моніторування ЕКГ з метою діагностики шлуночкових порушень ритму, які виявлені не були. Це підтверджує, що ревазуляризація міокарда в пацієнтів із вазоспазмом та небезпечними аритміями може привести до повного усунення

аритмічного субстрату. На третій день пацієнта було виписано зі стаціонару в задовільному стані.

Висновки

Вазоспастична стенокардія може бути як окрема нозологічна одиниця в пацієнтів без ангіографічних проявів коронарного атеросклерозу, тобто ізольована вазоспастична стенокардія. Саме цей варіант перебігу захворювання раніше розглядався для неінвазивної діагностики та оптимальної медикаментозної терапії та становив особливий невеликий сектор у неінвазивній діагностиці і мав сприятливий прогноз. Такий прогноз, на тлі адекватної медикаментозної терапії, пояснювався насамперед відсутністю атеросклеротичних бляшок, які могли еволюціонувати на різних етапах захворювання, бути вразливими та здатними до запальних та деструктивних процесів, тобто призводити до тромбозу коронарної артерії і, як наслідок, гострого інфаркту міокарда.

Ситуація змінилася, коли в клінічну практику почали впроваджувати інвазивні методики діагностики вазоспастичної стенокардії, пов'язаної зі спазмом епікардіальної частини коронарного русла. Було виявлено, що спазм епікардіальної артерії може бути спровокований (тест з ацетилхоліном) і в деяких пацієнтів з ангіографічними ознаками коронарного атеросклерозу як з гемодинамічно значущими, так і з гемодинамічно незначущими стенозами коронарних артерій.

Один із таких клінічних випадків представлений у нашій статті. Проведення тесту з визначенням фракційного резерву кровоплину підтвердило помірну гемодинамічну значущість стенозу коронарної артерії та одночасно наявність вираженого вазоспастичного компонента в тій само коронарній артерії, де є стеноз. Підтверджений факт про поєднання патологічних станів в одного пацієнта,

безумовно, змінить як прогноз захворювання, тактику перкутанної терапії (використовувався балон із лікарським покриттям, DCB, а не стент), так і медикаментозну програму лікування такого пацієнта. Дослідження поєднання коронарного атеросклерозу та підтвердженого вазоспастичного компонента в пацієнтів із симптомами стенокардії тривають.

Конфлікту інтересів немає.

Участь авторів: проведення процедури, концепція статті, редагування тексту, формулювання висновків – М.С.; асистування, опис випадку, огляд літератури – М.Л., В.Ш.

Література

1. Lindstrom M, DeCleene N, Dorsey H, et al. Global Burden of Cardiovascular Diseases and Risks Collaboration, 1990-2021. *J Am Coll Cardiol.* 2022 Dec 20;80(25):2372-2425. <https://doi.org/10.1016/j.jacc.2022.11.001>
2. Vrints C, Andreotti F, Koskinas KC, Rossello X, Adamo M, Ainslie J, et al. ESC Scientific Document Group, 2024 ESC Guidelines for the management of chronic coronary syndromes: Developed by the task force for the management of chronic coronary syndromes of the European Society of Cardiology (ESC) Endorsed by the European Association for Cardio-Thoracic Surgery (EACTS). *Eur Heart J.* 21 Sep 2024;45(36):3415-3537. <https://doi.org/10.1093/eurheartj/ehae177>
3. Kiyotaka Hao, Jun Takahashi, Yoku Kikuchi, et al. Prognostic Impacts of Comorbid Significant Coronary Stenosis and Coronary Artery Spasm in Patients With Stable Coronary Artery Disease. *J Am Heart Assoc.* 2021 Jan 16;10(2):e017831. <https://doi.org/10.1161/JAHA.120.017831>
4. Hyun-Jin Kim, Min-Ho Lee, Sang-Ho Jo, et al. Effect of Significant Coronary Artery Stenosis on Prognosis in Patients with Vasospastic Angina: A Propensity Score-Matched Analysis. *J Clin Med.* 2021 Jul 28;10(15):3341. <https://doi.org/10.3390/jcm10153341>
5. Hokimoto S, Kaikita K, Yasuda S, et al. JCS/CVIT/JCC 2023 Guideline Focused Update on Diagnosis and Treatment of Vasospastic Angina (Coronary Spastic Angina) and Coronary Microvascular Dysfunction. *Circ J.* 2023;87(6):879-936. <https://doi.org/10.1253/circj.CJ-22-0779>
6. Nakayama M, Chikamori T, Uchiyama T, Kimura Y, Hijikata N, Ito R, Yuhara M, Sato H, Kobori Y, Yamashina A. Effects of caffeine on fractional flow reserve values measured using intravenous adenosine triphosphate. *Cardiovasc Interv Therap.* 2018 Apr;33(2):116-124. <https://doi.org/10.1007/s12928-017-0456-y>
7. Pijls NH, van Son JA, Kirkeeide RL, De Bruyne B, Gould KL. Quantification of coronary stenosis severity with coronary pressure measurements in humans. *Circulation.* 1996; 94(5):1633-40. <https://doi.org/10.1161/01.CIR.94.5.1633>
8. De Bruyne B, Pijls NH, Kalesan B, Barbato E, Tonino PA, Piroth Z, et al. Fractional flow reserve-guided PCI versus medical therapy in stable coronary disease. *New Engl J Med.* 2012 Sep 13;367(11):991-1001. <https://doi.org/10.1056/nejmoa1205361>
9. Gurgoglione FL, Vignali L, Montone RA, Rinaldi R, Benatti G, Solinas E, Leone AM, Galante D, Campo G, Biscaglia S, et al. Coronary Spasm Testing with Acetylcholine: A Powerful Tool for a Personalized Therapy of Coronary Vasomotor Disorders. *Life.* 2024; 14(3):292. <https://doi.org/10.3390/life14030292>
10. Lanza GA, Careri G, Crea F. Mechanisms of coronary artery spasm. *Circulation.* 2011;124(16):1774-1782. <https://doi.org/10.1161/CIRCULATIONAHA.111.037283>
11. Jeger RV, Farah A, Ohlow MA, et al. Drug-coated balloons for small coronary artery disease (BASKET-SMALL 2): an open-label randomised non-inferiority trial. *Lancet.* 2018;392(10150):849-856. [https://doi.org/10.1016/S0140-6736\(18\)31719-7](https://doi.org/10.1016/S0140-6736(18)31719-7)
12. Kawai T, Watanabe T, Yamada T, et al. Coronary vasomotion after treatment with drug-coated balloons or drug-eluting stents: a prospective, open-label, single-centre randomised trial. *EuroIntervention.* 2022;18(2):e140-e148. <https://doi.org/10.4244/EIJ-D-21-00636>

Coronary atherosclerosis and vasospastic angina as combined causes of myocardial ischemia: contemporary invasive diagnostics and percutaneous therapy**M.Yu. Sokolov, M.V. Levchuk, V.S. Shevela**

National Scientific Center «M.D. Strazhesko Institute of Cardiology, Clinical and Regenerative Medicine» of National Academy of Sciences of Ukraine, Kyiv, Ukraine

Coronary artery disease has traditionally been viewed through the prism of anatomical vessel narrowing; however, modern data indicate the critical role of functional disorders, particularly coronary vasospasm. The combination of atherosclerotic stenosis and vasospastic angina represents a dangerous phenomenon that significantly worsens patient prognosis and requires a personalized approach to treatment. The article presents a clinical case in which standard coronary angiography was supplemented with comprehensive physiological assessment for precise endotyping of the causes of ischemia. Measurement of fractional flow reserve (FFR) confirmed the hemodynamic significance of the stenosis, and an acetylcholine provocation test revealed severe epicardial spasm. Considering the mixed mechanism of ischemia, a revascularization strategy without stent implantation was chosen to preserve the vessel's vasomotor function, specifically the application of a cytostatic agent using a drug-coated balloon (DCB). This clinical case demonstrates the necessity of implementing invasive functional tests (FFR and acetylcholine test) into routine practice to detect combined forms of ischemia and confirms their relevance in modern cardiology practice.

Key words: vasospastic angina, coronary physiology, acetylcholine test, drug-coated balloon (DCB).